

ОПОСЕРЕДКОВАНА ФОТОЛОНОМ ФОТОДИНАМІЧНА ТЕРАПІЯ ЕКСПЕРИМЕНТАЛЬНИХ ГЛІОМ

Завадська Т.С., Таранець Л.П., Тромпак О.О.

Інститут експериментальної патології, онкології і радіобіології імені Р.Є.Кавецького НАН України,
03022 Україна, м. Київ, вул. Васильківська, 45,
тел.: +38(044) 258-16-58; факс: +38(044) 258-16-56

Представлені результати фотодинамічної терапії гліом шурів С6 і 101-8 з використанням офіційного препарату «Фотолон» (Белмедпрепарати, Білорусь) при різних лікувальних методиках. В експериментах використано три основні підходи: фотомодифікація крові шурів, сенсibilізованих фотолоном; локальна фотодинамічна терапія пухлин мозку і комбінація цих методів. Ефективність кожного лікувального підходу порівнювалася з даними контрольної групи.

Представлені результати свідчать про необхідність подальшої оптимізації доз опромінення, кратності процедур і інтервалів між останніми. Разом з тим, вони свідчать про перспективність фотомодифікації крові, що сенсibilізована, як в формі монотерапії, так і в якості компонента комбінованого лікування поряд з локальною фотодинамічною терапією пухлин. Підсумки поглиблених досліджень даного напрямку, напевно, зможуть бути екстрапольовані на нейрохірургічну практику.

Ключові слова: фотомодифікація крові, фотосенсibilізатор, фотолон, гліоми шурів С6 і 101.8, фотодинамічна терапія.

Вступ

Сучасна нейроонкологія володіє такими високотехнологічними методами обстеження пацієнтів, як комп'ютерна томографія, магнітно-резонансна томографія та позитронно-емісійна томографія. На якісно новому рівні проводиться радіоізотопна діагностика пухлин головного мозку (ГМ), яка має в своєму розпорядженні однофотонну емісійну комп'ютерну томографію та радіоізотопну ангіографію. Комплексне лікування пухлин ГМ включає хірургічне втручання, променевою терапію і хіміотерапію. Ці методи можуть поєднуватись з імунотерапією, а в перспективі — з генною терапією.

Проте слід визнати, що всі існуючі способи лікування пухлин ГМ майже досягли меж своєї ефективності. Мультиформні гліобластоми (гліоми IV ступеня злоякісності - класифікація ВООЗ) рецидивують в 100% випадків. Прогноз для хворих із злоякісними гліомами залишається вкрай несприятливим. Тому сьогодні ведеться активний пошук нових методів лікування даної патології. В останні роки успішно розвивається метод фотодинамічної терапії (ФДТ) пухлин ГМ.

ФДТ застосовують як самостійний метод лікування злоякісних гліом, а також в поєднанні з хірургічним видаленням основної маси пухлин

ГМ. Метод ґрунтується на використанні ефекту вибіркової лазерної фотодеструкції попередньо сенсibilізованої пухлинної тканини. ФДТ має переваги перед променевою і хіміотерапією. По-перше, це локальна форма терапії. По-друге, досі не отримано даних про можливість розвитку стійкості пухлини до повторного використання ФДТ; це дає можливість багаторазово опромінювати пухлинні клітини, не видалені при хірургічному втручанні. Виходячи з цього, нами було зроблено пошук моделей ФДТ пухлин мозку, які поєднували б малу травматичність з повторюваністю сеансів опромінення.

Останнім часом з'явилися дані про те, що, крім прямої дії лазерного світла на пухлину, позитивний вплив може мати й лазерне опромінення крові з внутрішньосудинно введеним фотосенсibilізатором. Такий вплив можна назвати фотомодифікацією крові, що сенсibilізована (ФКС) [1, 2]. Опубліковані роботи свідчать про високу ефективність ФДТ гліальних пухлин людини і шурів з використанням фотосенсibilізуючого препарату «Фотолон» (Белмедпрепарати, Білорусь) [9, 11]. Багаторазова ФКС фотолоном, на нашу думку, може стати ефективною моделлю ФДТ гліом ГМ.

Під впливом світлового випромінювання в крові виникають структурно-функціональні та біохі-

мічні зміни. Фотомодифікована кров індукує зміни в нервовій та ендокринній системах організму. Головними мішенями випромінювання є гемоглобін, а також амінокислоти, білки, ліпіди, полісахариди клітинних мембран і цитоплазми. М.Л.Гельфонд та А.С.Барчук [2] в експериментах *in vitro* показали, що сенсibiliзована фотодітазином і опромінена лазерним світлом плазма крові справляє цитотоксичну дію на пухлинні клітини лінії Нер-2 і меланоми людини. В групі волонтерів була проведена клінічна апробація фотомодифікації циркулюючої крові, сенсibiliзованої фотодітазином [1, 2].

Існує ряд експериментальних робіт, підтверджуючих високу ефективність ФДТ гліальних пухлин шурів з використанням різних фотосенсибилизаторів.

У Російському онкологічному науковому центрі ім. М.М.Блохіна РАМН, починаючи з 2004 р., проводяться експериментальні дослідження ФДТ пухлин ГМ препаратами фотосенс і тіосенс. Лазерне опромінювання на довжині хвилі 675 нм проводилося через 24 години після ін'єкції фотосенсибилизатора [7]. Ефективність ФДТ тіосенсом в монотерапії виявилася більш високою, ніж фотосенсом. Максимального ефекту вдалося домогтися на гліоми С6 при опроміненні з щільністю дози 120 Дж/см²: тривалість життя збільшилась на 42%. Однак, ефективність ФДТ в монотерапії була у цілому недостатньо високою. Виявилось, що комбіноване лікування гліоми С6, що включає хірургічне видалення пухлини, інтраопераційну ФДТ тіосенсом і подальшу хіміотерапію лізомустіном, подовжує тривалість життя на 84%.

У Челябінському державному інституті лазерної хірургії виконано експериментальне дослідження ефективності ФДТ фотолоном злоякісних гліальних пухлин шурів, отриманих за допомогою трансплантації пухлинних тканин людини (гліобlastома Grade 3-4, анапластична астроцитома). Авторами робіт [3, 4, 5, 6] відмічена висока ефективність методу при впливі на пухлини безперервним лазерним випромінюванням з довжиною хвилі 660 нм, потужністю 100 мВт, щільністю потужності 44 мВт/см² і щільністю енергії 16 Дж/см², що викликало в ранні терміни спостережень некроз пухлинної тканини і формування через 1-4 місяці дрібновогнищезового рубця в зоні лазерного впливу. У цих роботах підкреслюються переваги застосування фотолону при ФДТ гліальних пухлин порівняно з рядом інших фотосенсибилизаторів - більш висока ефективність і мінімальний ризик виникнення побічних реакцій, асоційованих з накопиченням препарату в шкірних покрових і внутрішніх органах [3, 4, 5, 6].

Єремеевим Д.В. [6] розроблено метод ФДТ гліально розташованих гліальних пухлин шурів за допомогою стереотаксичного доступу. Відпрацювання параметрів лазерного впливу ґрунтувалося на даних термометрії та морфологічного дослідження ГМ після ФДТ; керувалися необхідністю вибору режиму лазерної дії, достатнього для досягнення ефекту некрозу пухлини без термічного пошкодження мозку. За спостереженнями авторів, при використанні потужності випромінювання 300 мВт поблизу зони його дії температура підвищувалася до 50°C, а візуально і морфологічно зазначалося горіння і обуглювання тканин пухлини і прилеглих тканин мозку. При використанні потужності випромінювання 100 мВт був досягнутий оптимальний клінічний ефект, при цьому термічне пошкодження і некротичні зміни тканин були мінімальними.

Разом з тим, проведення повноцінної нейрохірургічної операції стереотаксичним доступом, запропоноване автором [6], ми вважаємо мало здійсненим, про що побічно свідчить висока летальність лабораторних тварин у вищевказаному експерименті.

Поряд з ризиком термопошкодження ГМ, однією з серйозних перешкод для успішної ФДТ його пухлин є ослаблення енергії випромінювання, що досягає пухлинної тканини, за рахунок поглинання, розсіювання та відбиття світла: це знижує фототоксичний ефект. Для підбору коректних доз світлової енергії необхідно визначити ступінь ослаблення випромінювання в глибині тканин мозку, щоб забезпечити його достатній вплив на весь об'єм пухлини, бо від цього залежить успішність лікування. Додатковою умовою є безпека прилеглих до пухлини нормальних тканин від термічного ураження в процесі опромінювання.

Для більшості тканин ГМ характерні негомогенність і значне кровонаповнення. Кровообіг в корі ГМ в 3-3,5 рази більш інтенсивний, ніж у шкірі, і в 10-15 разів - ніж у м'язовій тканині. При цьому оптичні характеристики тканин мозку *in vivo* відрізняються від оптичних характеристик цих тканин, отриманих при вимірюванні на зразках *in vitro* або *post mortem* [12, 13, 14, 18, 19, 20]. Такі відмінності обумовлені різницею як у кровонаповненні, так і у вмісті кисню в крові. Більшість досліджень оптичних властивостей тканин ГМ проведена або за допомогою вимірювань *in vitro* на тонких зразках [16, 17], або прямими вимірюваннями у великих об'ємах тканин *in vivo* (або *post mortem*) з внутрішньотканинним розташуванням джерела випромінювання [15, 19].

Для зменшення травматичності при проведенні експериментів ми опромінювали пухлину крізь

шкіру в проекції трепанаційного отвору. Шкіра є значним бар'єром на шляху лазерного світла. Тому ми запланували вимірювання ступеня ослаблення світлової енергії васкуляризованим клаптом шкіри щура *in vivo* і тканинами мозку (*post mortem*) для підбору коректних доз і оптимізації протоколу ФДТ.

Метою проведених нами експериментів було дослідити ефективність ФДТ пухлин ГМ з використанням якості фотосенсибілізатора препарату фотолон. ФДТ з фотолоном при локальному лазерному опроміненні пухлини ми використовували як монотерапію, а також в комбінації з багаторазовою ФКС цим препаратом.

Матеріали і методи

На першому, попередньому етапі досліджень визначалась ступінь ослаблення червоного лазерного випромінювання при проходженні світла крізь тканини ГМ, шкіру та кістки черепа щурів. Джерелом випромінювання з довжиною хвилі 658 нм і вихідною потужністю 115 мВт був апарат «Ліка-Хірург» (Фотоніка Плюс, м. Черкаси) з волоконним світловодом. Для вимірювань потужності світлового потоку до та після проходження крізь зразки використовували прилад ОРНІР (Ophir Optronics Ltd, 3A-P-v1-SH, Ізраїль) з високочутливою голівкою, апертура котрої складала 12 мм.

Матеріал дослідження включав 7 зразків тканин щурів: 2 зразки білої речовини ГМ, 2 зразки сірої речовини ГМ, 1 зразок шкіри голови, 1 зразок шкіри живота, 1 зразок кістки черепа. Зразками шкіри були відсепаровані васкуляризовані клапти шкіри щурів. Для усунення невідповідності в показниках заломлення повітря і біотканин торець світловода занурювали в краплю гліцерину, нанесену на тканину; показник заломлення гліцерину ($n = 1,437$) близький до показників заломлення більшості досліджуваних біологічних тканин. Часовий інтервал між вилученням зразка тканини і його дослідженням не перевищував 60 хв. (в середньому 40 хв.). Тривалість вимірювань кожного зразка була не більшою ніж 10 хв., тобто виконувалась необхідна для коректності вимірів *in vitro* умова мінімізації впливу дегідратації біотканини на стабільність її оптичних параметрів.

Другий, основний етап досліджень полягав у вивченні ефективності ФДТ перещеплених щуром гліом С6 і 101-8 із застосуванням випромінювання того ж лазера та препарату фотолон при використанні різних лікувальних підходів. У роботі використані 122 нелінійні щури. Всі маніпуляції на тваринах проводили відповідно з вимогами Етичного комітету, розроблених на основі Гельсінської декла-

рації Всесвітньої медичної асоціації.

В процесі виконання роботи було розроблено методику перещеплення гліом С6 і 101-8 у ГМ щурів після попередньої трепанації черепа за 3 дні до інокуляції пухлинних клітин. Процедуру трепанації проводили під знеболенням кетаміном (препарат каліпсовет, «БровариФарма») внутрішньом'язово із розрахунку 50 мг/кг маси тіла тварини в комбінації з інгаляційним наркозом парами ефіру. Перещеплення пухлин проводили на 2-у, 3-ю, 4-у та 5-у добу після трепанації. Нарощені *in vitro* клітини гліом вводили з розрахунку 600 тис. клітин/тварину, на глибину 4-5 мм в центр трепанаційного отвору в тім'яну долю лівої півкулі ГМ. В процесі росту пухлини у всіх щурів оцінювали загальний стан і неврологічну симптоматику: 1) наявність загально-мозкової симптоматики, що виражається у загальмованості, сонливості, відмові від прийняття їжі; 2) наявність осередкової неврологічної симптоматики — появу моно- і геміпарезів; 3) появу епілептичних нападів за типом джексонівської епілепсії або генералізованих нападів.

Фотолон вводили в хвостову вену щурів із розрахунку 2 мг/кг маси тіла після знеболювання каліпсоветом. Лазерне випромінювання з довжиною хвилі 658 нм при ФКС спрямовували через моноволоконний кварцевий світловод діаметром 200 мкм; при локальному опроміненні пухлин ГМ застосовували світловод діаметром 600 мкм. Опромінення тварин здійснювали під загальним знеболенням.

Дві контрольні групи складала неліковані тварини з перещепленими гліомами С6 та 101-8.

Перша дослідна група складалася з 12 щурів, яким була перещеплена гліобластома С6. З 4-ї доби після перещеплення пухлин щурам проводили трикратну ФКС з постійними інтервалами — 2 доби між сеансами. Фотолон вводили внутрішньовенно безпосередньо перед опроміненням крові. Світловод, розміщений в ін'єкційній голці, вводили підшкірно в основу хвоста паралельно хвостовій вені. Така методика опромінення крові виключає можливість перекриття світловодом кровотоку по хвостовій вені, а ослаблення інтенсивності світла, яке потрапляє до крові, вважали несуттєвим на підставі оптичної прозорості стінки вени, котра обумовлена практичною відсутністю м'язових і еластичних волокон. Вихідна потужність лазерного світла на торці світловода становила 25 мВт, експозиція 10 хв., щільність дози опромінення — 15 Дж/см².

Другу дослідну групу (12 щурів) складала тварини з перещепленою гліобластоною 101-8, яким на 5-у добу після інокуляції пухлинних клітин проводили таку ж трикратну ФКС фотолоном.

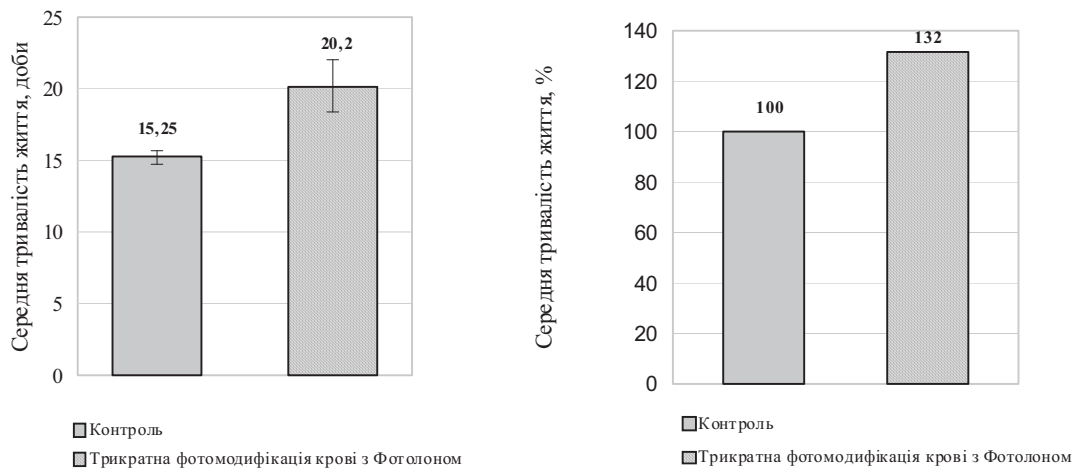


Рис. 1. Тривалість життя щурів з гліомою С6 при триразовій ФКС фотолоном у порівняння з нелікованими тваринами

Третю дослідну групу становили 48 щурів з перещепленою гліомою С6, розділені на підгрупи: три дослідні, де були застосовані три лікувальні підходи з використанням фотолону, три контрольні, у яких виконувались ті ж самі лазерні процедури, але без введення фотосенсибілізатора, а також дві додаткові (6 трепанованих і 6 нетрепанованих щурів), у яких тварини після інюкуляції гліобластоми С6 не лікувались.

У першій дослідній підгрупі (6 тварин) на 7-му добу після перещеплення проводили одноразову дистанційну локальну ФДТ пухлини через шкірний клапоть у проекції трепанаційного отвору. Фотолон вводили в хвостову вену за 3 години до опромінення. Щільність потужності лазерного випромінювання на рівні поверхні шкіри становила 125 мВт/см², експозиція 15 хвилин, щільність енергетичної дози – 112 Дж/см².

У другій дослідній підгрупі (6 тварин) виконували тільки 6-разову ФКС фотолоном. Опромінення починали на другу добу після інюкуляції пухлини. Інтервал між маніпуляціями складав 1-2 дні. Фотолон вводили в хвостову вену безпосередньо перед опроміненням. Вихідна потужність лазерного світла становила 25 мВт, експозиція 10 хвилин, щільність дози опромінення – 15 Дж/см².

У третій дослідній підгрупі (6 щурів) поєднували 6-разову ФКС фотолоном з локальною дистанційною ФДТ, яку проводили на 4-у добу від першого сеансу фотомодифікації.

Четверта дослідна група (48 тварин) структурувалася аналогічно третій і складалася з 3 дослідних і 3 контрольних підгруп, а також 2 додаткових підгруп (трепанованих і нетрепанованих тварин) без будь-якого лікувального впливу після інюкуляції гліобластоми С6. Однак параметри лікування були дещо змінені відносно третьої групи. Триразову (а не 6-разову) фотомодифікацію крові розпочинали на

3-ю добу після перещеплення гліоми С6, а не на 2-у, як у попередньому випадку. Після дослідження оптичних характеристик біотканин щурів була проведена оптимізація параметрів лазерної дії при ло-

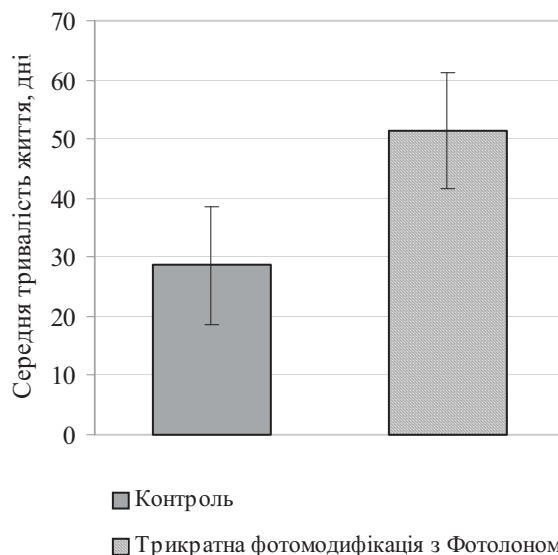


Рис. 2. Тривалість життя щурів з гліомою 101-8 при триразовій ФКС фотолоном і у нелікованих тварин

кальній ФДТ. Ми врахували втрати світлової енергії при дистанційному опроміненні і у досліді четвертої групи підводили його контактно, з розміщенням торця світловода в краплі гліцерину. При цьому контактна локальна ФДТ проводилася на 4-у, а не на 7-у добу після перещеплення гліобластоми С6. Щільність потужності лазерного випромінювання на поверхні шкіри становила 220 мВт/см², експозиція 10 хвилин, щільність енергії опромінення 132 Дж/см².

Результати та їх обговорення

При дослідженні ослаблення червоного лазерного випромінювання зразками тканин щурів

його потужність на поверхні зразка становила 91 мВт. Після проходження крізь шкіру живота потужність зменшилась до $14,5 \pm 1$ мВт, крізь шкіру голови – до 30 ± 1 мВт, кістку черепа – до 40 ± 1 мВт, крізь сіру речовину ГМ (товщина зрізу 5 мм) – до 32 ± 1 мВт, крізь білу речовину ГМ (товщина зрізу 3 мм) – до 79 ± 1 мВт, крізь ту ж речовину з товщиною зрізу 8 мм – до 5 ± 1 мВт. Ослаблення (O) інтенсивності світлової енергії даними зразками тканин склало відповідно 6,27; 3,0; 2,27; 2,84; 11,5 та 18,0 разів.

При локальній черезшкірній ФДТ необхідно було врахувати два бар'єри на шляху проходження світла - шкіру голови ($O_1 = 3,0$) і кору ГМ ($O_2 = 2,87$ при товщині зрізу 5 мм). Загальне ослаблення $\Sigma O = O_1 \times O_2$, відповідно $\Sigma O = 3 \times 2,87 = 8,61$. Цей показник ослаблення світла ми і використали при плануванні локальної дистанційної ФДТ.

При розміщенні торця світловода в краплі гліцерину, нанесеній на біотканину, ослаблення інтенсивності світлової енергії шкірою голови склало 2,27 рази. При плануванні локальної контактної ФДТ було враховано це зменшення ослаблення інтенсивності світлової енергії. Загальний коефіцієнт $\Sigma O = O_1 \times O_2$, $\Sigma O = 2,27 \times 2,87 = 6,5$.

Таким чином, застосування гліцерину, нанесеного на шкіру, зменшує втрати світлової енергії на відбиття від межі повітря-поверхня шкіри в 1,32 рази.

Збільшення тривалості життя щурів першої дослідної групи, що одержали триразову ФКС фотолоном, розпочату на 4-у добу після перещеплення пухлини, на 32,4% ($p < 0,05$) у порівнянні з нелікованими тваринами (рис. 1) свідчило про позитивний вплив обраного лікувального підходу.

Гліома С6 щурів за гістологічною структурою класифікується як астроцитома, що має схожість з анапластичними астроцитомами людини (III ступінь злоякісності). Гліобластома 101-8 має будову гліобластоми IV ступеня злоякісності з мітотичним індексом 0,1-0,4% [10]. У зв'язку з цим великий інтерес мало дослідження впливу ФКС на гліобластоми 101-8 в експерименті з тими ж

умовами, що і у щурів з гліомою С6. З метою перевірити, чи дійсно з ростом пухлини зростає вплив індексу селективності накопичення фотосенсибілізатора [7], терапію в другій дослідній групі тварин розпочинали на 5-у добу після перещеплення пухлини.

Подовження життя щурів другої дослідної групи відносно нелікованого контролю склало 79,7% ($p < 0,05$, рис. 2). Поліпшення показника середньої тривалості життя, імовірно, пов'язане з підвищенням індексу селективності накопичення

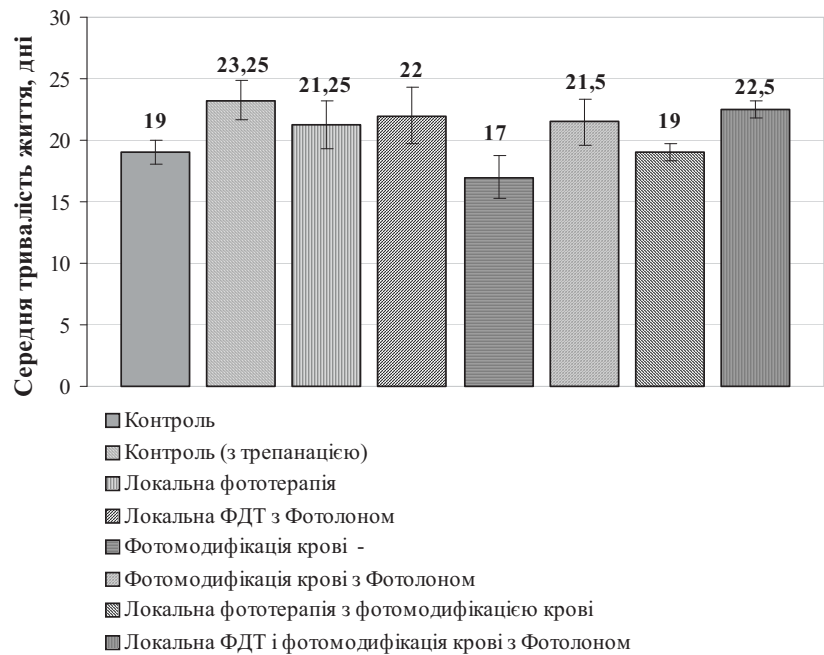


Рис.3. Тривалість життя щурів з гліомою С6 при 6-разовій ФКС фотолоном, одноразовій локальній ФДТ фотолоном, комбінованому лікуванню ФКС + ФДТ, у відповідних групах без застосування фотолону і у двох контрольних групах, з трепанацією і без трепанації

фотолону при подовженні інтервалу між перещепленням пухлини і початком лікування.

У третій дослідній групі тварин з гліомою С6 випробовані три основні лікувальні підходи із застосуванням фотолону (одноразова локальна ФДТ; 6-разова ФКС; локальна ФДТ + 6-рахова ФКС), а також аналогічна за режимами випромінювання фототерапія без використання фотолону – лазерне опромінення пухлини або/та крові. Середня тривалість життя щурів при використанні цих підходів представлена на рис. 3.

Порівняно з контрольною групою нелікованих тварин, збільшення середньої тривалості життя склало 13% ($p < 0,05$) при ФКС фотолоном, 16% ($p < 0,05$) - при локальній ФДТ, та 18% ($p < 0,05$) - при ФКС + ФДТ. Таким чином, при комбінованому лікуванні спостерігається посилення проти-пухлинного ефекту порівняно з монотерапією.

Погіршення результатів при ФКС фотолоном у порівнянні з першими двома дослідними групами, ймовірно, пов'язане з більш багаторазовим (6 разів проти 3) загальним знеболенням, його

росту клітин під впливом низькоінтенсивного лазерного світла, збільшення їх мітотичного індексу (з 0,1-0,4 до 0,7-1,2%) [10].

Цілком можливо, що в третій дослідній групі при локальній ФДТ доза опромінення була недостатньою, і це погіршило результати лікування. Міг також мати значення відносно пізній термін проведення локальної ФДТ по відношенню до початку ФКС фотолоном.

У четвертій групі шурів триразову ФКС фотолоном розпочинали на 3-ю добу після інокуляції гліобластоми С6. Локальна контактна ФДТ проводилась на 4-у добу після перещеплення пухлин та з оптимізованими параметрами лазерної дії. Обрана кратність процедур була пов'язана з необхідністю зниження токсичного впливу 6-разового загального знеболення.

Збільшення середньої тривалості життя шурів відносно нелікованого контролю склало 12,5% ($p \leq 0,05$) при ФКС фотолоном, при одноразовій локальній ФДТ - 10,5%, при ФКС + ФДТ - 9% ($p \leq 0,05$).

Зменшення середньої тривалості життя шурів в групі одноразової локальної ФДТ, не дивлячись на досягнуту коректну дозу опромінення пухлини мозку (щільність енергії 220 мВт/см² не викликає термопошкодження тканин і достатня для досягнення фотодинамічного ефекту у пухлині), пояснюється внутрішньочерепною гіпертензією внаслідок набряку пухлинної тканини. Зважаючи на технічну складність, ми не ставили за мету попереднє видалення пухлини, котре могло би значно покращити показники виживаності тварин четвертої групи.

Однак, ми спостерігали відсутність біостимуляційних ефектів на ріст гліоми у відповідних контрольних групах (без застосування фотолону), що пов'язано з оптимізацією доз опромінення при локальному впливі (збільшення вихідної потужності з 125 мВт до 220 мВт) і зменшенням кратності процедур. Навпаки, збільшення середньої тривалості життя шурів при контактному локальному опроміненні склало 19% ($p \leq 0,05$), що узгоджується з дослідженнями впливу лазерного світла середньої інтенсивності на ріст гліом *in vitro* [10]. На рис. 5 наведені результати, отримані в цих групах тварин.

Підводячи підсумки дослідів у четвертій групі шурів, слід зазначити, що всі шість лікувальних методик при невеликій кратності процедур (від 1 до 3) у тій чи іншій мірі збільшили середню тривалість життя тварин відносно нелікованого

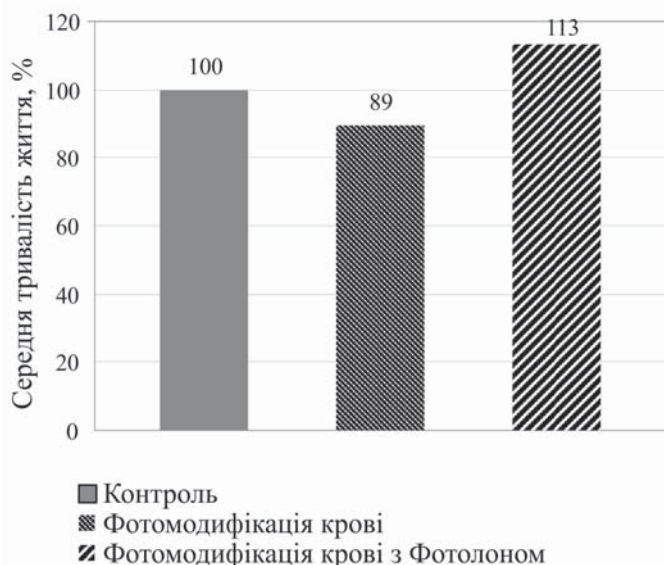


Рис. 4. Тривалість життя шурів з гліомою С6 без лікування, при шестиразовій ФКС фотолоном і без фотолону

токсичним впливом, а також зі зниженням індексу селективності накопичення фотолону в пухлинних клітинах після зменшення інтервалу між перещепленням пухлини і початком лікування до 2 діб.

У групі з 6-разовим опроміненням крові без фотолону ми спостерігали зменшення середньої

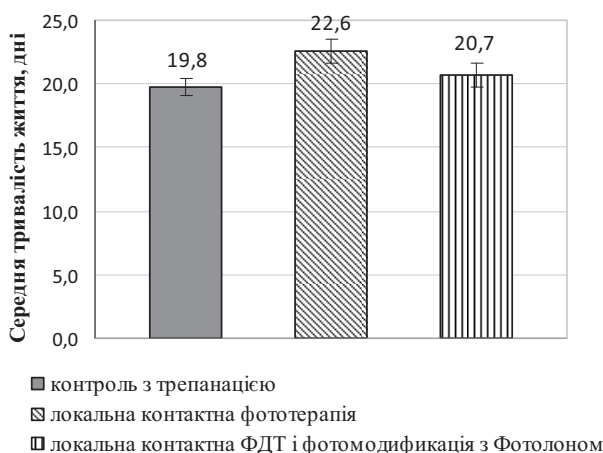


Рис.5. Тривалість життя шурів з гліомою С6 та трепанацією без лікування, при одноразовій контактній локальній ФДТ та комбінованій терапії

тривалості життя до 89,4% від рівня нелікованих тварин (рис. 4), що можна пояснити стимулюючим впливом низькоінтенсивного лазерного світла на ріст гліоми. Розуменко В.Д. і співавтори на культурі гліоми 101-8 спостерігали стимуляцію

контролю. Не виключено, що при відпрацюванні техніки трепанції та перещеплення пухлини, оптимізації параметрів лазерного опромінення, інтервалу між перещепленням і початком лікування, інтервалів між лікувальними процедурами, а також при збільшенні кратності останніх можуть бути отримані більш вагомі результати.

Висновки

Вкрай висока схильність до рецидивів та летальність при гліобlastомах людини змушує зконцентрувати зусилля експериментаторів, що

працюють в області нейроонкології, на пошуку нестандартних підходів до лікування таких пухлин. Будь-яка можливість збільшити середню тривалість життя хворих з пухлинами ГМ заслуговує на увагу. Метод ФДТ, який, на відміну від загальноприйнятих методів лікування гліом, не викликає виражених побічних ефектів, може стати корисним при розробці нових підходів до їх лікування. Одержані нами перші результати з ФДТ експериментальних гліом щурів свідчать про перспективність застосування цього методу для лікування таких пухлин.

Література

1. Гельфонд М.Л. Предварительные результаты применения фотомодификации крови, сенсibilизированной фотодитазинном, в лечении распространенных форм злокачественных новообразований // Журнал физической медицины.- 2005.- Т.15, №2.- С.41-63.
2. Гельфонд М.Л. Предварительные клинические результаты химиосенсибилизированной фотомодификации крови с препаратом фотодитазин при распространенных злокачественных новообразованиях различной локализации / М.Л.Гельфонд, А.С.Барчук // Отечественные противоопухолевые препараты (Фотодинамическая терапия злокачественных опухолей).- Материалы IV Всероссийской научно-практической конференции.- М., 2005.- С.1-6.
3. Гиниатуллин Р.У. Морфологическая характеристика головного мозга крыс после трансплантации им злокачественных опухолей головного мозга человека / Р.У.Гиниатуллин, С.Т.Исмагилова, Д.В.Еремеев и др. // Вестник новой медицинской техники.- 2008.- Т.XV, №1.- С.13-14.
4. Гиниатуллин Р.У. Хирургические и морфологические аспекты фотодинамической терапии опухолей головного мозга (экспериментальное исследование) / Р.У.Гиниатуллин, С.Т.Исмагилова, Д.В.Еремеев и др. // Материалы Всероссийской научно-практической патологоанатомической конференции.- 28-31 мая 2008 г.- Челябинск, 2008.- С.135-137.
5. Еремеев Д.В. Злокачественные опухоли головного мозга, полученные у крыс путем трансплантации от человека (экспериментальное исследование) // Вестник Уральской медицинской академической науки.- 2008.- №4.- С.38-39.
6. Еремеев Д.В. Фотодинамическая терапия в стереотаксическом хирургическом лечении злокачественных глубоко расположенных глиальных опухолей головного мозга.- Автореф. дис. ... канд. мед. наук.- Екатеринбург, 2008.- 23 с.
7. Ермакова К.В. Фотодинамическая терапия опухолей головного мозга крыс с использованием отечественных фотосенсибилизаторов.- Автореф. дис. ... канд. мед. наук.- М., 2011.- 26 с.
8. Завадська Т.С. Визначення оптичних характеристик тканин при розробці експериментальної моделі фотодинамічної терапії щурів із гліомою C6 / Т.С.Завадська, О.О.Тромпак, Л.П.Таранець // Материали XXXVII Междунар. научно-практ. конференції.- Хельсинки, 24-29 августа 2012 г.- С.135-136.
9. Петров П.Т. Экспериментальные исследования фотолон как средства для фотодинамической диагностики и терапии злокачественных новообразований // Материалы X Российского Национального конгресса «Человек и лекарство».- М., 2003.- С.20-25.
10. Розуменко В.Д. Фотодинамическая терапия опухолей головного мозга: эффект в культуре глиомы (штамм 101.8) / В.Д.Розуменко, В.М.Семенова, Л.П.Стайно, К.М.Герасенко // Український нейрохірургічний журнал.- 2001.- №4.- С.59-66.
11. Церковский Д.А. Использование лазер-индуцированной флуоресцентной спектроскопии in vivo для изучения динамики накопления фотосенсибилизатора фотолон в тканях головного мозга крыс / Д.А.Церковский, В.Н.Чалов, Ю.П.Истомин // Материалы III Междунар. научн. конференции «Экспериментальная и клиническая фармакология».- Минск, 23-24 июня 2009 г.- С.120-123.
12. Cheong W.F. A review of the optical properties of biological tissues / W.F.Cheong, S.A.Prahl, A.J.Welch // IEEE J. Quant. Electr.- 1990.- Vol.26, №12.- P.2166-2185.
13. Chambettaz F. Effect of dehydration on optical properties of tissue / F.Chambettaz, F.Marquis-Weible, R.P.Salathe // SPIE Proceedings.- 1992.- Vol.1646.- P.383-390.
14. Hebeda K.M. Direction-dependent penetration of red light in white matter of the brain / K.M.Hebeda, T.Menovsky, J.F.Beek // SPIE Proceedings.- 1993.- Vol.2077.- P.213-214.
15. Muller P.J. An update on the penetration depth of 630 nm light in normal and malignant human brain tissue in vivo / P.J.Muller, B.S.Wilson // Phys. Med. Biol.- 1986.- Vol.31.- P.1295-1297.
16. Sterenborg H.J. The spectral dependence of the optical properties of human brain // Lasers Med. Sci.- 1989.- Vol.4.- P.221-227.
17. Splinter R. In vitro optical properties of human and canine brain and urinary bladder tissues at 633 nm / R.Splinter, W.F.Cheong, M.J. van Gemert, A.J.Welch // Lasers in Surg. Med.- 1989.- Vol.9, №1.- P.37-41.
18. Wilson B.C. In vivo and post mortem measurements of the attenuation spectra of light in mammalian tissues / B.C.Wilson, W.P.Jeeves, D.M.Lowe // Photochem. Photobiol.- 1985.- Vol.42, №2.- P.153-162.

19. Wilson B. Instrumentation and light dosimetry for intraoperative photodynamic therapy of malignant brain tumors / B.Wilson, P.J.Muller, J.C.Yanche // Phys. Med. Biol.- 1986.-Vol.31.- P.125-133.

20. Whitehurst C. In vivo to post mortem change in tissue penetration of red light / C.Whitehurst, M.L.Pantelides // Lasers in Medical Sciences.- 1990.- Vol.5.- P.395-398.

ОПОСРЕДОВАННАЯ ФОТОЛОНОМ ФОТОДИНАМИЧЕСКАЯ ТЕРАПИЯ ЭКСПЕРИМЕНТАЛЬНЫХ ГЛИОМ

Завадская Т.С., Тромпак О.О., Таранец Л.П.

*Институт экспериментальной патологии, онкологии и радиобиологии
имени Р.Е.Кавецкого НАН Украины,
03022 Украина, г. Киев, ул. Васильковская, 45,
тел.: +38(044) 258-16-58; факс: +38(044) 258-16-56*

Представлены результаты фотодинамической терапии глиом крыс С6 и 101.8 с применением официального препарата «Фотолон» (Белмедпрепараты, Беларусь) при разных лечебных методиках. В эксперименте использованы три основных подхода: фотомодификация крови крыс, сенсibilизированных фотолоном; локальная фотодинамическая терапия опухолей мозга и комбинация этих методов. Эффективность каждого лечебного подхода сравнивалась с данными контроля.

Полученные результаты свидетельствуют о необходимости дальнейшей оптимизации доз облучения, кратности процедур и интервалов между последними. Вместе с тем, они свидетельствуют о перспективности фотомодификации сенсibilизированной крови как в форме монотерапии, так и в качестве компонента комбинированного лечения наряду с локальной фотодинамической терапией опухолей. Итоги углубленных исследований данного направления, по-видимому, смогут быть экстраполированы на нейрохирургическую практику.

Ключевые слова: *фотомодификация крови, фотосенсibilизатор, глиомы крыс С6 и 101.8, фотодинамическая терапия, фотолон.*

FOTOLON – MEDIATED PHOTODYNAMIC THERAPY OF EXPERIMENTAL GLIOMAS

Zavadskaya T.S., Trompak O.O., Taranets L.P.

*R.E.Kavetsky Institute of Experimental Pathology, Oncology and Radiobiology, NAS of Ukraine,
03022 Ukraine, Kyiv, Vasilkovskaya Str., 45,
tel.: +38(044) 258-16-58, fax: +38(044) 258-16-56*

The results of rat glioma C6 and 101.8 photodynamic therapy with Fotolon (Belmedpreparaty, Belarus) are presented. Three basic approaches were used: blood photomodification with Fotolon, local photodynamic therapy of brain tumors and combination of these methods. The effectiveness of each treatment method was compared with the data of the control groups.

Obtained results indicate the need for further optimization of irradiation doses, number of treatment procedures and intervals between them. The data show promising results of blood photomodification, both as monotherapy and a combination therapy with local photodynamic tumor therapy. In-depth studies in this direction are evidently able to be extrapolated on to neurosurgical practice.

Keywords: *blood photomodification, photosensitizer, rat glioma C6 and 101.8, photodynamic therapy, Fotolon.*