

ВЕНЭКТОМИИ С ИСПОЛЬЗОВАНИЕМ ЛАЗЕРНОГО ИЗЛУЧЕНИЯ В ХИРУРГИЧЕСКОМ ЛЕЧЕНИИ ВАРИКОЗНОГО РАСШИРЕНИЯ ВЕН НИЖНИХ КОНЕЧНОСТЕЙ С САФЕНОФЕМОРАЛЬНЫМ РЕФЛЮКСОМ

А.Л. Захарьян, В.М. Йовбак, М.А. Потапенков, Н.М. Береговая,
О.А. Мальченко, А.С. Усеинов, В.В. Калгин

Крымский Государственный Медицинский Университет им. С.И. Георгиевского,
кафедра хирургии,
95026 Украина, г. Симферополь, бульв. Ленина, 5/7,
тел.: (0652) 373-449

УДК 616.147.3-007.64-085

Методика эндоваскулярной лазерной коагуляции вен нижних конечностей в сочетании с кроссэктомией и надфасциальной перевязкой перфорантных вен была применена в лечении 90 больных с варикозным расширением вен в возрасте от 18 до 78 лет. Степень хронической венозной недостаточности (ХВН) у 41 больного была С4, у 18 больных – С5-С6. Осложнения в виде тромбофлебита большой подкожной вены в послеоперационном периоде наблюдались у 4 больных. Других осложнений не было. Длительность стационарного лечения при ХВН С4 составила 3,2 койко-дня, при С5-С6 – 12,4 дней.

Ключевые слова: варикозное расширение вен нижних конечностей, хроническая венозная недостаточность, эндоваскулярная лазерная коагуляция.

Малоинвазивные венэктомии с использованием высокоэнергетического лазерного излучения в лечении варикозного расширения вен нижних конечностей (ВРВНК) находят все большее применение в клинической практике [1-7]. Однако показания к операциям с сохранением большой подкожной вены в настоящее время не установлены, отсутствует также статистика отделенных результатов лечения.

Цель данной работы – оценить эффективность малоинвазивных венэктомий с использованием высокоэнергетического лазерного излучения у больных с ВРВНК с сафенофemorальным рефлюксом и изучить ближайшие результаты хирургического лечения.

Материалы и методы

За период с 2007 г. по 2009 г. в отделении кардио-сосудистой хирургии КРУ КБ им. Н.А. Семашко было проведено хирургическое лечение 90 больных с ВРВНК с использованием высокоэнергетического лазерного излучения. Среди них мужчин было 18, женщин – 72. Возраст больных – от 18 до 78 лет. Хроническая венозная недостаточность (ХВН) по классификации СЕАР (1994 г.) С2-С4 была у 41 больного, С5-С6 – у 18 (рис. 1). Лимфовенозная недостаточность имела место у 2 больных. Варикозное расширение вен правой нижней

конечности наблюдалось в 60 случаях, у 21 больного – слева, в 9 случаях – двухстороннее ВРВНК (рис. 2).

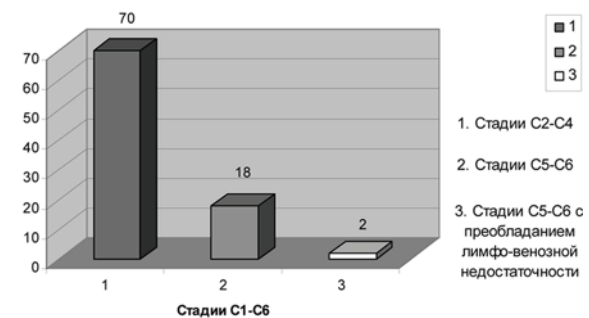


Рис. 1. Распределение больных по стадиям ХВН (классификация СЕАР)

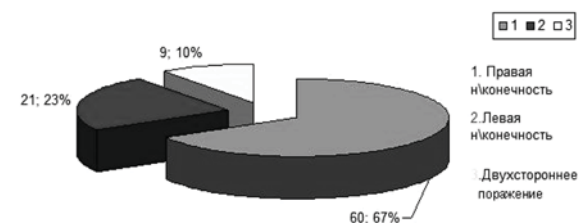


Рис. 2. Распределение больных в зависимости от локализации варикозно расширенных вен

Во всех случаях была выполнена операция кроссэктомии в сочетании с надфасциальной перевязкой перфорантных вен голени по Кокету и с выполнением

эндовасальной лазерной коагуляции ствола большой подкожной вены на бедре и голени с применением аппарата «Лика-хирург» с длиной волны 940 нм и мощностью 16 Вт. В 19 случаях при наличии трофических язв голени, выраженной индукции подкожной клетчатки, липосклероза диссекцию перфорантных вен выполняли при помощи подкожного венэкстрактора из мини-доступов в проекции малоизмененной кожи. При этом у 3 больных лазерный световод проведен в антеградном направлении, в остальных случаях – ретроградно из микроразреза на тыле стопы. В предоперационном периоде всем больным были проведены доплеровское исследование с маркировкой перфорантных вен, лабораторные исследования крови, реовазография, ЭКГ. В раннем послеоперационном периоде пациентам назначали антибиотики, венотоники (нормовен, флебодин), длительную эластическую компрессию. Всем больным после лазерной эндоваскулярной коагуляции вен в послеоперационном периоде выполняли контрольное УЗИ вен.

Результаты и их обсуждение

Наиболее частым осложнением венэктомии с сохранением ствола большой подкожной вены был послеоперационный тромбофлебит ствола большой подкожной вены, который наблюдался у 10 больных. Клинические проявления тромбофлебита оставленного ствола большой подкожной вены на бедре, как правило, начинали наблюдаться спустя 5-10 дней после операции на этапе амбулаторного лечения. С целью устранения этих негативных последствий операции пациентам назначалось местное лечение с применением лиотон-геля в сочетании с магнитотерапией, прием нестероидных противовоспалительных препаратов и венотропных средств. Следует отметить, что клиническая картина послеоперационного тромбофлебита оставленного ствола большой подкожной вены была не выраженной. Регресс клинической картины наступал к 20-21-му послеоперационному дню. Тромбофлебит глубоких вен нижней конечности не наблюдалось. Других осложнений отмечено не было. У всех больных, которым была произведена лазерная коагуляция вен, в сроки наблюдения 1 год по данным контрольного УЗИ достигнута полная облитерация ствола большой подкожной вены.

Длительность стационарного лечения зависела от выраженности трофических изменений кожи конечности. Так, в группе больных с ХВН С4 степени термин пребывания в стационаре составлял в среднем 3,2 койко-дня, а в группе с ХВН С5-С6 степени – 12,4 койко-дней.

После выполненных малоинвазивных венэктомий пациентам назначали в течении 2 месяцев прием «Флебодии» по 1 таблетке 1 раз в день и эластическое бинтование прооперированной нижней конечности.

Выводы

Преимуществами малоинвазивных венэктомий с использованием лазерного излучения является возможность устранения вертикального рефлюкса без удаления стволов большой подкожной вены на бедре и голени, небольшие сроки стационарного лечения, отсутствие послеоперационных осложнений, характерных для традиционной венэктомии по методике Бебкокка (послеоперационные гематомы, повреждение поверхностных нервов и лимфатических путей), а также хороший косметический эффект. Однако отсутствие у нас долгосрочных наблюдений за пациентами, перенесшими оперативное лечение варикозной болезни с использованием эндовенозной лазерной коагуляции, не позволяет говорить о возможных рецидивах варикозной болезни у данных пациентов в более длительные сроки.

Литература

1. Малоинвазивные технологии в лечении хронической венозной недостаточности с трофическими изменениями тканей / В.Г. Мишалов, В.М. Селюк, О.И. Войтович, Ю.В. Нагалюк // Клінічна флебологія. – 2008. – №1. – С. 101.
2. Петухов В.И. Комбинированное лечение варикозной болезни // Клінічна флебологія. – 2008. – №1. – С. 109-110.
3. Эндовенозная лазерная коагуляция в лечении больных с тяжелыми формами хронической венозной недостаточностью / Н.А. Сафронков, И.А. Чекулаева, В.Н. Шкурюпат и др. // Клінічна флебологія. – 2008. – №1. – С. 113.
4. Выбор метода амбулаторного лечения на ранних стадиях варикозной болезни / А.А. Штутин, Д.М. Свирицкий, В.Л. Гаевой, А.Е. Чуприна // Клінічна флебологія. – 2008. – №1. – С. 121-122.
5. Применение полупроводниковых лазеров в дерматологии и косметологии / М.Л. Гельфонд,

Г.Н. Соколов, Н.Е. Проценко, А.А. Иванов. – М., 2004.

6. Актуальные проблемы лазерной медицины / Под ред. проф. Н.Н. Петрищева. – М., 2006.

7. Основные принципы применения лазерных систем в медицине / И.А. Михайлова, Г.В. Папаян, Н.Б. Золотова, Т.Г. Гришачева. – М., 2007.

*ВЕНЕКТОМІЇ ІЗ ЗАСТОСУВАННЯМ ВИСОКОІНТЕНСИВНОГО ЛАЗЕРНОГО
ВИПРОМІНЮВАННЯ В ХІРУРГІЧНОМУ ЛІКУВАННІ ВАРИКОЗНОГО РОЗШИРЕННЯ
ВЕН НИЖНІХ КІНЦІВОК З САФЕНОФЕМОРАЛЬНИМ РЕФЛЮКСОМ*

*А.Л. Захар'ян, В.М. Йовбак, М.О. Потапенков, Н.М. Берегова,
О.О. Мальченко, А.С. Усейнов, В.В. Калгін*

*Кримський Державний Медичний Університет ім. С.І. Георгієвського,
кафедра хірургії,
95026 Україна, м. Сімферопіль, бульв. Леніна, 5/7,
тел.: (0652) 373-449*

Методика ендоваскулярної лазерної коагуляції вен нижніх кінцівок у поєднанні з кросектомією та надфасціальною перев'язкою перфорантних вен була застосована у лікуванні 90 хворих із варикозним розширенням вен нижніх кінцівок (ВРВНК) у віці від 18 до 78 років. Ступінь хронічної венозної недостатності (ХВН) у 41 хворого була С4, у 18 хворих – С5-С6. Ускладнення у вигляді тромбофлебіту великої підшкірної вени у післяопераційному періоді спостерігалися у 4 хворих. Інших ускладнень відзначено не було. Тривалість стаціонарного лікування при ХВН С4 склала в середньому 3,2 ліжко-дня, при С5-С6 – 12,4 ліжко-днів.

Ключові слова: *варикозне розширення вен нижніх кінцівок, хронічна венозна недостатність, ендоваскулярна лазерна коагуляція.*

*VENECTOMY WITH THE USE OF HIGH-POWER LASER RADIATION IN SURGICAL
TREATMENT OF VARICOUS DILATATION OF VEINS OF LOWER EXTREMITIES
WITH SAPHENOFEMORAL'S REFLUX*

*A.L. Zacharyan, V.M. Yovbak, M.A. Potapenko, N.M. Beregovaya,
O.A. Malchenko, A.S. Useinov, V.V. Kalgin*

*Crimean State Medical University by S.I. Georgievskiy, Department of Surgery,
95026 Ukraine, Simferopol, Lenin Str., 5/7,
tel.: (0652) 373-449*

The method of endovascular laser coagulation of veins of lower extremities in combination with crossotomy and suprafacial ligation of communicating veins is applied in treatment of 90 patients with varicose dilatation of veins in age up 18 to 78 years. Degree of chronic venous insufficiency at 41 patients was C4, at 18 patients – C5-C6. Complications as thrombophlebitis of v. saphena magna in the postoperative period founded at 4 patients. Other complications are up sent. Duration of treatment at C4 was 3,4 day, at C5-C6 – 12,4 days.

Key words: *varicose dilatation of veins of lower extremities, chronic venous insufficiency, endovascular laser coagulation.*