

ЛАЗЕРНА РЕВАСКУЛЯРИЗУЮЧА ОСТЕОТРЕПАНАЦІЯ (ЛАРОТ) ВЕЛИКОГОМІЛКОВОЇ КІСТКИ У ЛІКУВАННІ ХВОРИХ ІЗ ІШЕМІЄЮ ТКАНИН НИЖНІХ КІНЦІВОК

В.І. Пантьо, В.М. Шимон, Р.М. Сливка, П.А. Полянський*, С.С. Чундак

Ужгородський національний університет,
кафедра загальної хірургії з травматологією та ортопедією,
88000 Україна, м. Ужгород, вул. Щедрина, 50,
тел./факс: (031) 644-615;
*ВКЛ ст. Ужгород,
88000 Україна, м. Ужгород, вул. Минайська, 71
E-mail: pantyo@mail.uzhgorod.ua

УДК: 617.58-005.4]-089.819:615.849.19

У статті представлено спосіб лікування хворих з ішемією тканин нижніх кінцівок із використанням лазерної реваскуляризуючої остеотрепанції великогомілкової кістки (ЛАРОТ). При цьому на фоні комплексної судинної терапії, у тому числі пролонгованого введення судинних та антибактеріальних препаратів у катетеризовану а. epigastrica inferior, проводилась пункційна лазерна реваскуляризуюча остеотрепанція великогомілкової кістки за допомогою вітчизняного діодного високоінтенсивного лазера «Ліка-хірург» та спеціальної пункційної голки. Отримані задовільні результати лікування дозволяють розглядати даний спосіб лікування як ефективний при лікуванні ішемії тканин нижніх кінцівок різного генезу.

Ключові слова: ішемія, регіонарна терапія, лазер, остеотрепанція.

Вступ

На хронічні оклюзійні захворювання артерій нижніх кінцівок (ХОЗАНК) страждають близько 2-3% населення [2, 6, 7]. Несвоєчасна діагностика та неадекватне лікування хворих на ранніх стадіях захворювання, а також пізнє звернення за медичною допомогою призводять до того, що близько 75% хворих на ХОЗАНК надходять у хірургічні відділення з критичною ішемією нижніх кінцівок [2, 4, 6, 8]. При цьому у більшості хворих діагностується оклюзія стегново-підколінного сегменту артерій, на якому вибір реконструктивних втручань досить обмежений. Окрім того, оперативні втручання у хворих з критичною ішемією мають досить високий операційний ризик внаслідок наявності у цих хворих важких супутніх захворювань, таких як ішемічна хвороба серця (50-80%), перенесений інфаркт міокарду (19%), порушення мозкового кровообігу (25%) та ін. Тому й смертність хворих, оперованих з приводу критичної ішемії становить у ранньому післяопераційному періоді 4-7%, у віддаленому (протягом 5 років) – 50%, а кількість ампутацій сягає 6-12% [2, 6, 8].

Завданням оперативного лікування хворих на ХОЗАНК з ураженням дистального артеріального русла є, по-перше, відновлення магістрального артеріального

кровообігу та, по-друге, попередження вторинних порушень мікроциркуляції в ішемізованій кінцівці з метою створення умов для утворення та тренування нових колатералей [2, 5, 6, 7, 8].

Для відновлення магістрального кровообігу при дистальних оклюзіях артеріального русла нижніх кінцівок використовують профундопластику, стегново-підколінне шунтування, ендартеректомії, ендovasкулярну ангіопластику та ендopротезування, артеріалізації вен гомілки та ступні.

У патогенезі судинних розладів значне місце надається мікроциркуляції, яка відіграє основну роль у компенсаторних механізмах при розвитку ішемії тканин. З метою профілактики вторинних порушень мікроциркуляції використовують декомпресійні ретикуло- та фасціотомії, фасціо- та остеоперфорації; реваскуляризуючі остеотрепанції за Ф.Н. Зусмановичем; компактотомії за Г.А. Ілізаровим; поперекові та грудні симпатектомії; мікросудинні аутоотрансплантації клаптів великого сальника та шкірно-м'язевих клаптів; внутрішньом'язеве уведення крові за методикою П.Ф. Биткіна; резекції задніх великогомілкових вен з перев'язкою артеріо-венозних анастомозів.

Відомий спосіб реваскуляризуючої остеотрепанції [3] у лікуванні хворих облітеруючими захворюваннями кінцівок,

який полягає у нанесенні трепанаційних отворів у ділянці великогомілкової кістки з метою стимуляції неоангіогенезу. Спосіб ревазуляризувальної остеотрепанції має певні недоліки. Місця трепанації обираються за меридіанами розташування біологічно активних точок, при цьому не враховується рівень достатнього кровопостачання ішемізованої кінцівки. При критичній ішемії кровопостачання дистальних відділів значно погіршено і нанесення перфоративних отворів не покращує, а, навпаки, погіршує кровообіг м'яких тканин у відповідь на операційну травму, під час операції можливе пошкодження дрилу навколишніх м'яких тканин.

Летальність після оперативного лікування складає від 2 до 13%, а частота ампутацій після реконструктивних операцій досягає 10-12%. Прокідність аорто-здухвинних шунтів через десять років зберігається у 80-90% хворих, а стегново-підколінних – лише у 60-70% через три роки [2, 6].

За даними літератури лише 50% хворих після ампутації кінцівки здатні пересуватись в межах квартири. У 50-70% випадків, у свою чергу, гнійно-некротичний процес розвивається й на іншій кінцівці, що нерідко стає показанням до її ампутації [3, 5]. Саме тому лікування гнійно-некротичних уражень нижніх кінцівок є складним, часто невдячним і потребує великих моральних, матеріальних та фізичних затрат [2, 3, 7].

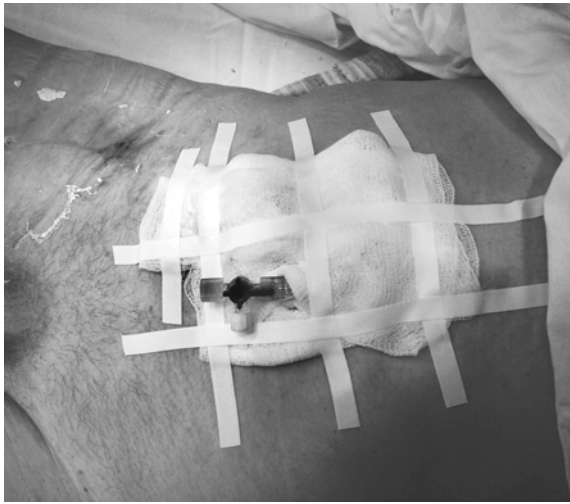
Метою даного дослідження стала оцінка ефективності розробленого на кафедрі загальної хірургії із травматологією та ортопедією способу лазерної ревазуляризувальної остеотрепанції великогомілкової кістки (ЛАРОТ) у лікуванні хворих з ішемією тканин нижніх кінцівок.

Матеріали та методи

При виконанні клінічної частини роботи проводили обстеження та комплексне лікування 32 хворих з ішемією тканин нижніх кінцівок (18 хворих на цукровий діабет II типу з ішемічною формою синдрому стопи діабетика, 14 хворих з облітеруючим атеросклерозом судин нижніх кінцівок), яким за тими чи іншими причинами не проводились реконструктивні операції. Усі пацієнти перебували на лікуванні у хірургічному відділенні Ужгородської відділкової клінічної лікарні протягом 2006-2009 років.

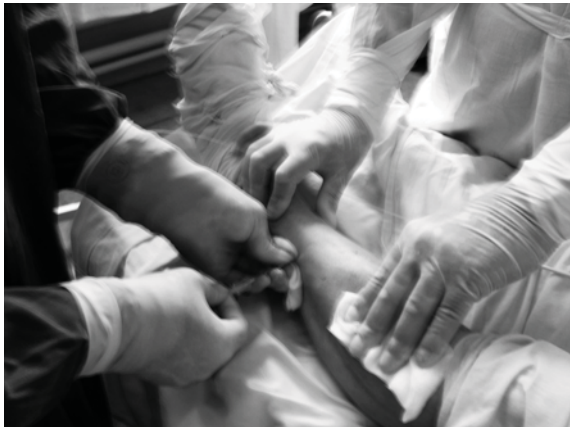Вік хворих становив від 53 до 68 років, жінок було 19, чоловіків – 13.

Усім хворим проводилась комплексна судинна терапія, у тому числі 23 пацієнтам виконано катетеризацію (рис. 1) *a. epigastrica inferior* [1, 5] з наступним проведенням регіонарної внутрішньоартеріальної пролонгованої терапії (РВПТ), яка включала інфузію донаторів оксиду азоту (тівортину – 100 мл/добу), ангіопротекторів (актовегину, 160 мг), антиагрегантів (діпірідамолу 0,5%, 2 мл), ніотинової кислоти 1% (5 мл), лідокаїну 2% (4 мл), сульфату магнію 25% (10 мл), гепарину (5000 од.), алпростану (100 мкг) [6] та курс опромінення артеріальної крові (ВалЮК) через катетеризовану *a. epigastrica inferior* низькоінтенсивним лазерним випромінюванням червоного (довжина хвилі 632,8 нм, потужність – 5 мВт, експозиція – 20-25 хвилин) та інфрачервоного (довжина хвилі 850 нм, потужність – 5 мВт, експозиція – 20-25 хвилин) спектральних діапазонів за допомогою моноволоконного кварц-полімерного світловоду діаметром 0,4-0,6 мм і довжиною 30-40 см. Введення антибактеріальних препаратів відповідно антибіотикограми проводили безпосередньо через катетер *a. epigastrica inferior* в *a. iliaca ext.* і далі в *a. femoralis* за допомогою інфузоматів цілодобово зі швидкістю 10-15 мл/год, а спектр випромінювання обирали в залежності від типу реакції організму на розвиток некротичного процесу та наявності гнійно-некротичного запалення м'яких тканин кінцівки. Джерелами лазерного випромінювання слугували вітчизняні сертифіковані прилади серії «Ліка-терапевт» (ПМВП «Фотоніка Плюс», м. Черкаси). РВПТ забезпечували інфузоматами «ВЕДА-2» та «Lineomat» цілодобово протягом перших 3-4 діб з наступним переходом на 8-10-годинні інфузії щоденно. Через переважання серед хворих людей похилого віку з важкою супутньою патологією (перш за все серцевою), ми прагнули до зменшення об'єму лікарських препаратів, які вводяться, що й забезпечувалось даною методикою [4, 5]. При відмові у виконанні РВПТ судинну терапію проводили внутрішньовенним шляхом, а лазерне опромінення крові – за допомогою пункції ліктьової вени (ВЛЮК).



**Рис. 1. Хворий С. Катетеризація
*a. epigastrica inferior***

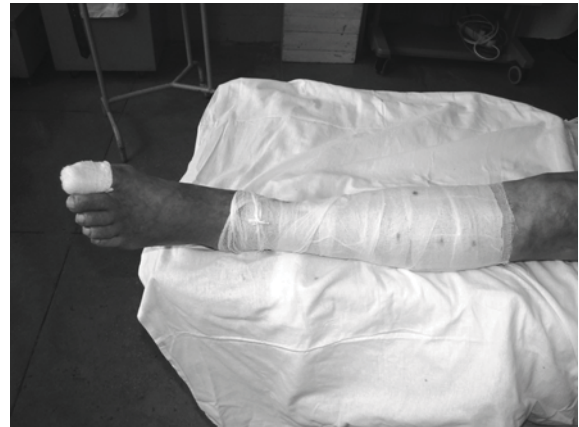На 3-4-ту добу виконання вищевказаних лікувальних маніпуляцій з метою стимуляції неоангіогенезу за рахунок кровообігу кісток гомілки здійснювали пункційну лазерну реваскуляризуючу остеотрепаніацію (ЛАРОТ) великогомілкової кістки, для чого під спинномозковою анестезією виконували пункцію шкіри та глибшєрозташованих тканин аж до окістя спеціально розробленою для цієї операції голкою по боковим



**Рис. 2. Хворий С. Лазерна реваскуляризуюча остеотрепаніація (ЛАРОТ)
великогомілкової кістки**

У післяопераційному періоді продовжували РВПТ та лазеротерапію, яка включала внутрішньосудинне лазерне опромінення крові (ВЛОК або ВалОК), місцеве опромінення тканин гомілки скануючим способом з використанням лазерного випромінювання червоного (потужність – 50 мВт експозиція – по 15 хвилин з кожного боку, кількість процедур на курс – 10-12) та

поверхнім великогомілкової кістки з 4-5 положень з кожного боку на відстані 2-4 см, у пункційну голку вводили моноволоконний світловод діаметром 1,0 мм і проводили деструкцію кісткової тканини у вигляді тунелю за допомогою високоінтенсивного діодного лазера (діодний лазер «Лікахірург», довжина хвилі 940 нм, потужність випромінювання 28-32 Вт, модульований режим роботи 50:10). При цьому рівень остеотрепаніаційних отворів з обох боків чергувався у ступінчастому вигляді для попередження переломів кісток у післяопераційному періоді. Після видалення моноволоконного світловоду у створений тунель вводилася та сама пункційна голка, яка за допомогою гвинтоподібного витка просувалась у кістку на 1,0-1,5 см, механічно видаляючи при цьому карбонізовані тканини та розширюючи остеотрепаніаційний отвір, що стимулювало утворення колатерального кровообігу м'яких тканин за рахунок судин кістки. Тривалість оперативного втручання складала 10-15 хвилин на одну кінцівку. У 23 хворих проведено лазерну реваскуляризуючу остеотрепаніацію з одного боку, у 11 – двобічну.



інфрачервоного (потужність – 100 мВт, експозиція – по 15 хвилин з кожного боку, кількість процедур на курс – 10-12) спектральних діапазонів та місцеву магнітолазерну терапію (потужність інфрачервоного лазерного випромінювання – 80-100 мВт, індукція магнітного поля – 50 мТл), що дозволяло швидше зняти у післяопераційному періоді запальні явища, пришвид-

шити неоангіогенез із судин кістки. Джерелами низькоінтенсивного лазерного випромінювання слугували вітчизняні сертифіковані установки «Ліка-терапевт» та «Медик-2К» виробництва ПМВП «Фотоніка Плюс» (м. Черкаси).

Результати та їх обговорення

Спостерігали ознаки покращення кровообігу, зменшення больових відчуттів, подовження інтервалу ходи у більшості хворих. Рентгенологічно у місці остеотрепанції виявляли лінійні зони остеопорузу від коркового шару до зони кістково-мозкового каналу. Відзначали також позитивну динаміку реологічних властивостей крові, деяких імунологічних показників та показників ендотоксикозу.

Пункційні післяопераційні рани загоювались під шкірочкою протягом 4-6 діб. Початкові гнійно-некротичні процеси на дистальних ділянках нижніх кінцівок регресували з повною епітелізацією дефектів у 21 хворого (65,62%), у 11 хворих проведено ампутації на різних рівнях: у 10 – в межах стопи (31,25%), у 1 – на рівні стегна (3,13%).

Протягом періоду спостереження (від 4 місяців до 4 років) усі хворі проходили курси судинної та лазерної терапії два рази на рік. Рецидив гнійно-некротичного процесу спостерігався лише в одного хворого, якому через 13 місяців після виконання ЛАРОТ була проведена ампутація кінцівки на рівні стегна внаслідок розвитку трофічної виразки кукси лівої ступні з антибіотикорезистентною синегнійною інфекцією.

Клінічний приклад. Хворий С., 1947 р.н., історія хвороби № 262/110, поступив у хірургічне відділення ВКЛ ст. Ужгород 13.02.09 р. із клінікою прогресуючої гангрени 1-го пальця правої ступні. Після обстеження хворого встановлено діагноз: Облітеруючий атеросклероз судин нижніх кінцівок, ішемія тканин правої нижньої кінцівки IV ст., гангрена 1-го пальця правої ступні, ампутаційна кукса лівого стегна.

В ургентному порядку хворому виконано *катетеризацію а. epigastrica inferior*, протягом 4 діб цілодобово проводилась регіонарна внутрішньоартеріальна комбінована терапія із використанням внутрішньоартеріального лазерного опромінення крові інфрачервоним та червоним спектром.

На 4-у добу лікування проведено черезшкірну лазерну остеотрепанцію ве-

ликогомілкової кістки (рис. 2), для чого під спинномозковою анестезією виконали пункцію шкіри та глибоко розташованих тканин аж до окістя по боковим поверхням великогомілкової кістки із 5 положень з кожного боку на відстані 3 см, у пункційну голку ввели моноволоконний світловід діаметром 1,0 мм і провели деструкцію кісткової тканини у вигляді тунелю за допомогою високоінтенсивного діодного лазера з довжиною хвилі 940 нм, у модульованому режимі 50:10, потужністю 30 Вт. При цьому рівень остеотрепанційних отворів з обох боків чергувався у ступінчастому вигляді для попередження переломів кісток у післяопераційному періоді. Після видалення моноволоконного світловоду у створений тунель вводилася пункційна голка, яка за допомогою гвинтоподібного витка просувалась у кістку на 1,0-1,5 см механічно видаляючи при цьому карбонізовані тканини та розширюючи остеотрепанційний отвір, що стимулювало утворення колатерального кровообігу м'яких тканин за рахунок судин кістки.

Висновки

Використання малоінвазивних оперативних втручань із застосуванням високоінтенсивного напівпровідникового лазера, а також низькоінтенсивного лазерного випромінювання у післяопераційному періоді дозволяє зменшити ступінь ішемії, ліквідувати або обмежити гнійно-некротичні процеси на нижніх кінцівках у хворих з хронічною ішемією тканин нижніх кінцівок.

Отже, лазерна ревазуляризуєча остеотрепанція (ЛАРОТ) великогомілкової кістки є малотравматичним ефективним оперативним втручанням, яке може бути використане при лікуванні ішемії тканин нижніх кінцівок різного генезу.

Література

1. Григорян А.В. Методика катетеризации ветвей наружной подвздошной и бедренной артерии для длительной внутриаартериальной инфузии при облитерирующем эндартериите / А.В. Григорян, А.И. Беккер, Е.Л. Лернер // Экспериментальная хирургия и анестезиология. – 1972. – № 1. – С. 50-53.

2. Зусманович Ф.Н. Ревазуляризуєча остеотрепанція в леченні хронічної критичної ішемії нижніх кінцівок / Ф.Н. Зус-

манович, В.М. Дмитриев // Хроническая критическая ишемия конечностей. Материалы научной конференции. – Тула, 1994 – С. 108-109.

3. Ковальчук Л.Я. Хірургія поєднаних і множинних атеросклеротичних оклюзій екстракраніальних артерій та аорто-стегнового сегмента / Л.Я. Ковальчук, І.К. Венгер, С.Я. Костів. – Тернопіль, 2005 – 148 с.

4. Ляпіс М.О. Синдром стопи діабетика / М.О. Ляпіс, П.О. Герасимчук. – Тернопіль, 2001 – 275 с.

5. Спосіб лікування ішемії нижніх кінцівок / В.І. Пантьо, В.М. Шимон, Р.М. Сливка, С.А. Рубцов // Патент на винахід № 81376 від 25.12.2007. Бюл. № 21.

6. Соколович А.Г. Сосудистая хирургия и ангиология. – Ростов-на-Дону, 2006 – 174 с.

7. Суковатых Б.С. Динамика показателей периферического кровообращения и микроциркуляции после применения различных методов непрямої ревазуляризації / Б.С. Суковатых, В.В. Князев, К.С. Магомедалиева // Всероссийская научно-практическая конференция «Стандартизация медицинских технологий, реабилитация в ангиологии и сосудистой хирургии». – Новокузнецк, 2006. – С. 125-126.

8. Суковатых Б.С. Качество жизни больных с критической ишемией нижних конечностей после применения методов непрямої ревазуляризації / Б.С. Суковатых, К.С. Магомедалиева // Сб. науч. трудов «72-я научная конференция конференция КГМУ и сессия Центрально-Черноземного научного центра РАМН». – Курск, 2007. – С. 173-174.

ЛАЗЕРНАЯ РЕВАСКУЛЯРИЗИРУЮЩАЯ ОСТЕОТРЕПАНАЦИЯ (ЛАРОТ) БОЛЬШЕБЕРЦОВОЙ КОСТИ В ЛЕЧЕНИИ БОЛЬНЫХ С ИШЕМИЕЙ ТКАНЕЙ НИЖНИХ КОНЕЧНОСТЕЙ

В.И. Пантьо, В.М. Шимон, Р.М. Сливка, П.А. Полянский, С.С. Чундак*

*Ужгородский национальный университет,
кафедра общей хирургии,
88000 Украина, г. Ужгород, ул. Щедрина, 50,
тел./факс: (031) 644-615;
*ОКБ ст. Ужгород,
88000 Украина, г. Ужгород, ул. Минайская, 71*

В статье представлен способ лечения больных с ишемией тканей нижних конечностей с использованием лазерной ревазуляризирующей остеотрепанации большеберцовой кости (ЛАРОТ). При этом, на фоне комплексной сосудистой терапии, в том числе пролонгированного введения сосудистых и антибактериальных препаратов в катетеризованную а. epigastrica inferior, проводилась пункционная лазерная остеотрепанация большеберцовой кости с помощью отечественного диодного высокоинтенсивного лазера «Лика-хирург» и специальной пункционной иглы. Полученные положительные результаты лечения позволяют рассматривать данный способ лечения как эффективный при лечении ишемии тканей нижних конечностей различного генеза.

Ключевые слова: ишемия, регионарная терапия, лазер, остеотрепанация.

THE LASER REVASCULARIZATIONAL OSTEOTREPANATION (LAROT) OF THE TIBIA IN TREATMENT OF PATIENTS WITH THE ISCHEMIA OF THE LOWER EXTREMITIES

V.I. Pantyo, V.M. Shymon, R.M. Slyvka, P.A. Polyanskiy, S.S. Chundak*

*Uzhgorod National University,
Department of General Surgery with Traumatology Year,
88000 Ukraine, Uzhgorod, Shchedrina Str., 50,
tel.: (031) 644-615;
*CH st. Uzhgorod,
88000 Ukraine, Uzhgorod, Minayskaya Str., 71*

In the article the method of treatment of patients with the tissue ischemia of the lower extremities with the use of the laser osteotrepation of tibia is presented. At the same time the integrated vascular therapy, including the prolonged introduction of vascular and antibacterial medication in catheterized a. epigastrica inferior, and the puncture laser revascularizational osteotrepation of tibia by a domestic diode high-intensive laser «Lika-surgeon» and special puncture needle were conducted. Positive results of treatment allow regarding this method as effective in treatment of tissue ischemia of the lower extremities of different genesis.

Key words: ischemia, regional therapy, laser, osteotrepation.