

ЛАЗЕРНА НУКЛЕОТОМІЯ – КЛІНІЧНИЙ ДОСВІД ВИКОРИСТАННЯ

В.М. Шимон, В.І. Пантьо, І.Й. Пічкач

Ужгородський національний університет,
медичний факультет,
кафедра загальної хірургії з курсом травматології та ортопедії,
88000, Україна, м. Ужгород, вул. Щедрина, 50,
тел./факс: (8-0312) 644-615,
e-mail: pantyo@mail.uzhgorod.ua

УДК: 616.711-018.3:616.721.1-007.43-089.87:615.849.19

Стаття присвячена використанню у клінічній практиці методики черезшкірної лазерної нуклеотомії. Приводяться результати використання лазерного випромінювання високої енергетики у клініці у 48 хворих з дегенеративними захворюваннями міжхребцевих дисків. Отримані клінічні результати підтверджують можливість використання високоінтенсивного діодного лазера для малоінвазивного оперативного лікування патології хребта.

Ключові слова: лазер, міжхребцевий диск, протрузія, остеохондроз.

Вступ

Остеохондроз хребта є доволі розповсюдженим захворюванням. У світі протягом року хірургічне лікування з приводу поперекових болів отримують від 20 до 70 хворих на 100 000 населення [2, 3, 4, 6, 7]. Проблема лікування дегенеративно-дистрофічних уражень міжхребцевих дисків має велике медичне та соціальне значення у зв'язку із збільшенням кількості даної патології, її «омолодженням», а також високим відсотком інвалідизації [2, 3, 4, 5].

Можливості консервативного лікування остеохондрозу хребта покращуються з кожним роком, але коли дане лікування стає неефективним, єдиним шансом хворого повернутись до нормального життя є хірургічне втручання [2, 4, 5].

Для хірургічного лікування гриж міжхребцевих дисків використовується відкрита дискотомія, яка має ряд недоліків, які пов'язані з травматизацією тканин певного сегменту, значною локальною болючістю, тривалим періодом видужання, а також значною часткою небажаних ускладнень: нестабільністю хребцевого сегменту, фіброзом м'язів спини з розвитком дефіциту їх функції, стенозом каналу та рецидивом грижі, післяопераційним арахноїдом. Усе це призводить у віддаленому післяопераційному періоді до рецидиву корінцевого синдрому та до виникнення тривалих болів у спині, які, за даними різних авторів, спостерігаються у 28, 3 – 53% хворих [2, 4, 5].

На сучасному етапі все більше хірургів надають перевагу малоінвазивним методам

дискотомії, результати яких, при дотриманні показів, не гірші ніж у відкритих методик, а ускладнення спостерігаються значно рідше. Широкого розповсюдження не тільки за кордоном, але й в Україні, для лікування остеохондрозу хребта набуло використання лазерної вапоризації міжхребцевого диску [1, 6, 7]. Швидкими темпами почали удосконалюватись як методики, так і інструментарій для черезшкірної лазерної нуклеотомії.

Мета дослідження. Вивчити ефективність клінічного застосування лазерного випромінювання (ЛВ) високоінтенсивного діодного лазера з довжиною хвилі 940 нм у хворих із стабільною формою остеохондрозу (протрузіями міжхребцевих дисків) поперекового відділу хребта.

Матеріали та методи

На базі клініки ортопедії обласної клінічної лікарні м. Ужгород методом транскутанної лазерної нуклеотомії було проліковано 48 хворих (28 чоловіків та 20 жінок) з протрузіями міжхребцевих дисків у поперековому відділі хребта. За віком хворі розподілились наступним чином: до 30 років – 12, 31-40 років – 18 хворих, 41 – 50 років – 11 хворих, 51 – 60 років – 7 хворих.

Лазерну вапоризацію 1 міжхребцевого диску було проведено у 7 хворих (L₄₋₅ – 5 хворих, L₅-S₁ – 2 хворий), 2 дисків – у 35 хворих (L₃₋₄ та L₅-S₁ – 16 хворих, L₄₋₅ – L₅-S₁ – 19 хворих) і 3 дисків (L₃₋₄ – L₄₋₅ – L₅-S₁) – у 6 хворих. Усього у 48 хворих було виявлено протрузії 95 міжхребцевих дисків.

За часом захворювання розподіл був наступний: до 3 місяців – 8 хворих, 3 – 6 місяців – 31 хворий, 6 – 12 місяців – 7 хворих, більше 1 року – 2 хворих.

До хірургічного втручання корінцева симптоматика була наявна у 29 хворих (L_4 – 9 хворих, L_5 – 12 хворих, S_1 – 13 хворих), а у 24 хворих був наявний виражений міотонічний та больовий синдроми. Больовий синдром оцінювали за візуальною аналоговою шкалою (ВАШ). В середньому він дорівнював $7,2 \pm 0,4$ балам.

Для уточнення діагнозу використовували магнітно-резонансну томографію (МРТ) або комп'ютерну томографію. Дані обстеження (одне з них) також виконували при контрольних оглядах.

Період спостереження за хворими склав від 8 тижнів до 8 місяців.

Хворих було поділено на 3 групи:

1 група – хворі з протрузіями міжхребцевих дисків у поперековому відділі хребта на двох та більше рівнях, розмір протрузії 6-8 мм (9 хворих). У 6 хворих була наявна корінцева симптоматика.

2 група – хворі з протрузіями міжхребцевих дисків в поперековому відділі хребта на двох та більше рівнях, розмір протрузії 3-4 мм (32 хворих). У 20 хворих була наявна корінцева симптоматика.

3 група – хворі з протрузіями одного міжхребцевого диску в поперековому відділі хребта, розмір протрузії 3-6 мм (7 хворих:

L_{4-5} – 4 хворих, L_5-S_1 – 3 хворих). У трьох хворих були наявні симптоми компресії корінця S_1 .

Для проведення даної маніпуляції нами використовувались голка із зрізом 45° , довжиною 150 мм та металевим провідником. Джерелом ЛВ слугувала вітчизняна установка «Ліка-хірург» виробництва ПМВП «Фотоніка Плюс» (м. Черкаси) з довжиною хвилі 940 нм, потужністю до 30 Вт та можливістю роботи у постійному і модульованому режимах.

Техніка виконання операції. Оперативне втручання виконувалось під місцевою анестезією в асептичних умовах. Після знеболення виконувалась пункція міжхребцевих дисків. Розчин анестетику вводився по ходу проведення пункційної голки. Періодично поршень шприца підтягували для попередження введення анестетику у просвіт судини. На рівні $L_{3,4}$, $L_{4,5}$ прокол шкіри здійснювали на 6-8 см латеральніше остистих відростків. Голку проводили суворо перпендикулярно до міжхребцевого диску під кутом $45-55^\circ$ до остистого відростку. На рівні L_5-S_1 від остистих відростків відступали 3-5 см, а голку проводили під кутом 35° в горизонтальній площині та $10-20^\circ$ в сагітальній (рис.1). Місцезнаходження голки візуалізували за допомогою ЕОП-контролю у прямій та боковій проекціях.

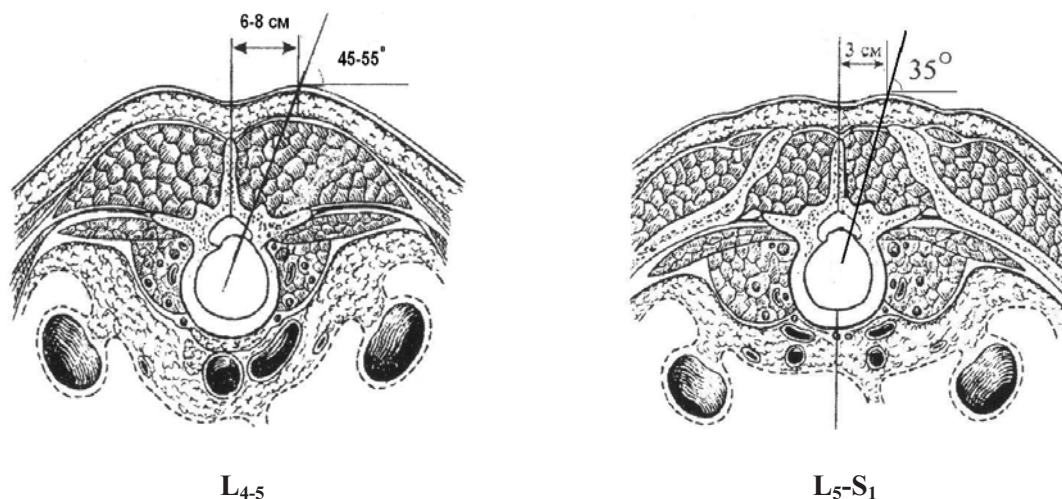


Рис. 1. Схема проведення пункції міжхребцевих дисків на різних рівнях.

При установці голки в порожнині диску металевий провідник видаляли і вводили лазерний моноволоконний кварцполімерний світловод діаметром 600 мкм (рис. 2).

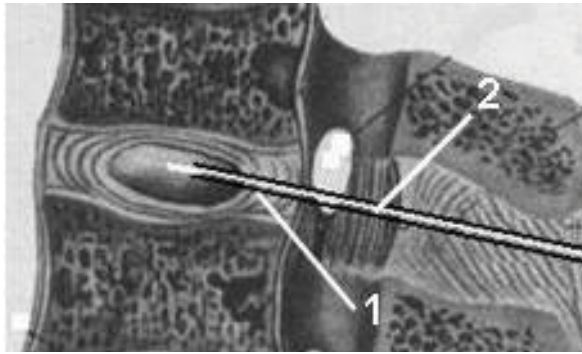


Рис. 2. Схема проведення вапоризації міжхребцевого диска: 1 – голка; 2 – лазерний світловод.

Лазерну вапоризацію диска виконували неперервним ЛВ потужністю 6 Вт протягом 20 сек (4 рази по 5 секунд). Кожного разу пункційну голку підтягували, а лазерний провідник проводили глибше, що дозволяло уникнути перегріву голки та створити пропорційну резервну порожнину. При цьому сумарне енергетичне навантаження на міжхребцевий диск складало близько 120 Дж.

Загальна тривалість оперативного втручання складала від 15 до 25 хвилин.

Відразу після операції хворі мобілізувались у ліжку. У післяопераційному періоді проводили дегідратаційну, протизапальну, антибактеріальну терапію та, за потребою, знеболення. Хворим, у яких перед операцією була наявна корінцева симптоматика, у післяопераційному періоді призначали електрофорез із прозеріном на нижні кінцівки, масаж нижніх кінцівок, комплекс вправ ЛФК. Усіх хворих було вертикалізовано на наступний день після операції за умови фіксації поперекового відділу хребта корсетом.

Стан хворих оцінювали за JOA (Japanese Orthopedic Association), за допомогою опитувача Oswestry та по шкалі Nurick.

Результати та їх обговорення

На наступний день після операції у хворих I групи больовий симптом зменшився із $7\pm 0,5$ до $4\pm 0,25$ балів. У хворих цієї групи, у яких була супутня неврологічна симптоматика, зона гіпостезії зменшилась, а сила м'язів збільшилась до 3 балів.

У хворих II групи больовий симптом зменшився із $6\pm 0,4$ до $3\pm 0,2$ балів, у хворих із корінцевою симптоматикою зона гіпостезії зменшилась, а сила м'язів у двох із них збільшилась до 3 балів.

У хворих III групи больовий симптом зменшився із $6\pm 0,35$ до $3\pm 0,1$ балів, у хворих із корінцевою симптоматикою зони гіпостезії зменшились, а сила м'язів збільшилась до 4 балів.

Ускладнень, пов'язаних із оперативним втручанням, виявлено не було.

Хворих виписували на амбулаторне лікування за місцем проживання через 3-4 дні після оперативного втручання. Термін перебування у стаціонарі склав від 2 до 5 діб. Хворим не рекомендувалось приймати сидяче положення протягом 1 місяця.

Контрольний огляд проводили через 1, 3 та 6 місяців. Для контролю виконували МРТ- або КТ- обстеження поперекового відділу хребта.

За даними контрольних оглядів неврологічна симптоматика спостерігалась у 5 хворих. Больовий синдром за ВАШ в середньому дорівнював: у хворих I групи – $2,5\pm 0,5$ бали, II групи – $2,3\pm 0,3$ бали та III групи – $2\pm 0,3$.

За даними МРТ та КТ на рівнях хірургічного втручання протрузії або гриж міжхребцевих не виявлено у 22 хворих, а у 9 визначались протрузії до 1,5 мм (4 хворих з I групи та 5 хворих із II групи), які протікали безсимптомно, у 17 хворих відзначалось зменшення протрузії. Також у 4 хворих додатково були виявлені протрузії на інших рівнях у поперековому відділі хребта (2 хворих з II групи та 2 хворих з III групи).

За даними функціональної спонділометрії нестабільність виявлено у одного хворого з I групи на рівні L4-5.

За шкалою Nurick усі хворі були віднесені до 1-го та 2 рівнів.

Клінічний приклад. Хвора Б., 1960 р.н., поступила до клініки 24.04.2008 зі скаргами на різкі болі у поперековому відділі хребта, які іррадіювали у ділянку правого колінного суглобу, гомілку та стопу. Хворіла протягом 2 років. Останні 6 місяців не ходила через різкі болі у поперековому відділі хребта. Неодноразово проходила курси консервативного лікування без значного позитивного ефекту. Неврологічно: анестезія у ділянці дерматомів L₅-S₁ справа. Сила тильної флексії правої стопи та розгинання великого пальця 3 бали. Колінні, ахілові, медіоплантарні рефлекси S>D. Позитивний с-м Ласега справа із кута 20°. Був встановлений діагноз: остеохондроз поперекового відділу хребта, нестабільна форма L₄₋₅. Протрузії дисків L₃₋₄, L₄₋₅, L₅-S₁ із компресією корінців L₅, S₁ справа. ІХС. Кардіосклероз постінфарктний та атеросклеротичний. ХНК I. Гіпертонічна хвороба III ст.

Вага хворої 120 кг. ЖСЛ = 69 % від норми. У зв'язку із високим ризиком анестезіологічного забезпечення відкрити декомпресію корінців та стабілізацію виконати не вдалося.

Транскутанну лазерну вапоризацію дисків L₄₋₅, L₅-S₁ проведено 06.05.2008 р. У післяопераційному періоді призначено антибіотики, дегідратаційну, протизапальну терапію, знеболення, електрофорез із прозеріном на нижні кінцівки та масаж нижніх кінцівок. Через 2 дні після проведеного втручання сила тильної флексії правої стопи та великого пальця збільшилась до 4 балів та з'явилися парестезії у дерматомах L₅-S₁ справа. На 6 день з'явилась чутливість у цих дерматомах. У стаціонарі хвора знаходилася 7 діб після хірургічного втручання. Не дивлячись на те, що останні 6 місяців хвора не ходила через різкі болі у поперековому відділі хребта, в день виписки зі стаціонару вона вийшла з відділення без сторонньої допомоги.

Висновки

Транскутанна лазерна вапоризація міжхребцевих дисків є ефективним методом лікування стабільних форм остеохондрозу хребта (протрузій).

Чітке дотримання техніки оперативного втручання дозволяє уникнути ускладнень як під час його проведення, так і у післяопераційному періоді.

Необхідно дотримуватись чітких показань та протипоказань до використання лазерної нуклеотомії.

Література

1. Индивидуальный выбор суммарной дозы лазерной энергии при пункционной лазерной нуклеотомии / Е.Г. Педаченко, М.Н. Сурду, М.В. Хижняк и др. // Лікарська справа. – 2000. – № 6. – С. 77 – 78.
2. Мачерет Є.Л. Остеохондроз поперекового відділу хребта, ускладнений грижами дисків / Є.Л. Мачерет, І.Л. Довгий, О.О. Коркушко. – К., 2002. – 525 с.
3. Мусалатов Х.А. Хирургическая реабилитация корешкового синдрома при остеохондрозе поясничного отдела позвоночника / Х.А. Мусалатов, А.Г. Аганесов. – М.: «Медицина», 1998. – 88 с.
4. Продан А.И. Дегенеративные заболевания позвоночника / А.И. Продан, В.А. Радченко, Н.А. Корж. – Харьков: ИПП «Контраст», 2007 – 272 с.
5. Юмашев Г.С. Остеохондроз позвоночника / Г.С. Юмашев, М.Е. Фурман. – М.: «Медицина», 1984 – 382 с.
6. Choj D.S. Percutaneous laser disc decompression in spinal stenosis // J. Clin. Laser Med. Surg. – 1998. – V. 16. – P. 123-125.
7. Laser denaturation of nucleus pulposus of herniated intervertebral discs / P. Ascher, P. Holzer, B. Sutter et al. // Arthroscopic microdiscentomy. – 1991. – P. 137-140.

ЛАЗЕРНАЯ НУКЛЕОТОМИЯ – ОПЫТ КЛИНИЧЕСКОГО ИСПОЛЬЗОВАНИЯ

*В.М. Шимон, В.И. Пантьо, И.И. Пичкар
Ужгородский национальный университет,
медицинский факультет,
кафедра общей хирургии с курсом травматологии и ортопедии,
88000, Украина, г. Ужгород, ул. Щедрина, 50,
тел./факс: 8(0312) 644-615,
e-mail: pantyo@mail.uzhgorod.ua*

Статья посвящена использованию в клинической практике методики чрескожной лазерной нуклеотомии. Приводятся результаты использования лазерного излучения высокой энергии в клинике у 48 больных с дегенеративными заболеваниями межпозвоночных дисков. Полученные клинические результаты подтверждают возможность использования высокоинтенсивного диодного лазера для малоинвазивного хирургического лечения патологии позвоночника.

Ключевые слова: *лазер, межпозвоночный диск, остеохондроз, протрузия.*

LASER NUCLEOTOMY – CLINICAL EXPERIENCE

*V.M. Shimon, V.I. Pantyo, I.J. Pichkar
Uzhgorod National University, Medical Faculty, Department of General Surgery,
88000, Ukraine, Uzhgorod, Shchedrina Str., 50,
tel./fax: 8(0312) 644-615,
e-mail: pantyo@mail.uzhgorod.ua*

This article is dedicated to using in clinical practice the method of percutaneous laser nucleotomy. The results of using high-energy laser radiation in 48 patients with degenerative disc disease are shown. Results confirm possibility of using of high-energy diode laser for minimal invasive spinal surgery.

Key words: *laser, intervertebral disc, osteochondrosys, protrusion.*